Aus der Universitäts Hals-, Nasen- u. Ohrenklinik Marburg-Lahn
Direktor: Prof. Dr. Uffenorde.

Zur Behandlung der angeborenen Halsfisteln

(Klinischer Beitrag an Hand von 4 Fällen)

Inaugural-Dissertation
zur Erlangung des Doktorgrades
in der gesamten Medizin der
Hohen Medizinischen Fakultät
der Universität Marburg

vorgelegt von

Hermann Weise
Oberarzt in der San.-Abtlg. 29
aus Frankfurt am Main.

Marburg (Lahn) 1938
Buchdruckerei Hermann Bauer

Von der Medizinischen Fakultät der
Philipps-Universität Marburg-Lahn
angenommen am 23. November 1938
Referent: Prof. Dr. med. W. Uffenorde.
Gedruckt mit Genehmigung der Fakultät.

R. UNIV.
BIBLIOTHEEK
LEIDEN

Man unterscheidet bei den angeborenen Halsfisteln zwei Arten, mediane und laterale. Diese Unterscheidung rührt, wie uns die Bezeichnung sagt, von der Lage am Hals her. Die Lage wiederum ist durch die Entstehung bedingt, denn die angeborenen Halsfisteln sind Mißbildungen, die durch Hemmungen in der Entwicklung des Menschen intrauterin schon entstehen. Sie können jedoch erst im späteren Lebensalter klinische Erscheinungen machen. Dadurch werden sie dann erst bemerkt.

Eine zweite Unterteilung wird vorgenommen in vollkommene und unvollkommene Fisteln. Es soll damit gesagt werden, daß es sowohl bei den medianen wie auch bei den lateralen solche gibt, die als Blindgänge bestehen und andere, die eine völlige Verbindung des Rachens mit der Außenwelt darstellen. Das vorliegende anatomische Bild ergibt sich aus Veränderungen, welche während der Entwicklungszeit jenen von der Norm abweichenden Zustand bedingen.

Es gibt zwei Theorien für die Entstehung der seitlichen Halsfistel, die beide anerkannt sind. Die ältere ist die von Kostaniecki. Nach dieser Theorie stülpen sich nach seitlich und dorsal Epithelbuchten, Schlundtaschen genannt, ein. Entsprechend dringen von außen Einsenkungen, die sogenannten Kiemenfurchen, vor. Dadurch kommt es fast zum völligen Verdrängen des dazwischen liegenden Bindegewebes. Es berührt sich Ektoderm und Entoderm dann unmittelbar. Ich bespreche zunächst den äußeren Vorgang.

Die stehen gebliebenen Teile außen sind die Kiemenbogen, die sich nun verdicken, sodaß die dazwischen liegenden Taschen immer tiefer und sackartiger werden (Abb. 1 und 2). Es kommt

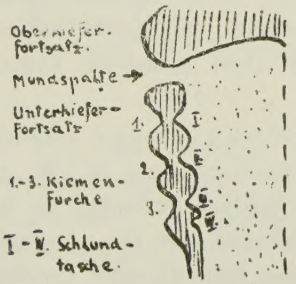

Abb. 1

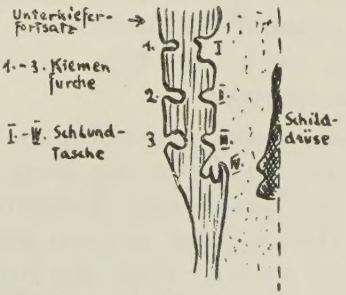

Abb. 2

soweit, daß sie mit einem schmalen Gang von einer sackförmigen Erweiterung an der Seitenwand des Kiemendarms abgehen, da der zweite und dritte Kiemenbogen gegenüber dem ersten im Wachstum zurückbleiben. Dieselben versinken dann in einer Grube, dem Sinus cervicalis (Abb. 3).

Von der Kaudalseite entgegen kommt der Kiemendeckel oder Operkulum, sodaß aus dem Sinus nur noch ein schmaler Spalt wird, der Ductus cervicalis (Abb. 4). Der Embryo beginnt jetzt ein

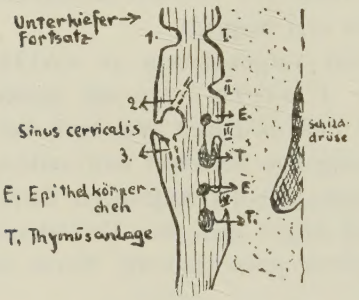

Abb. 3

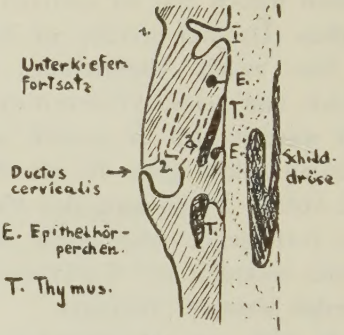

Abb. 4

kaudales Längenwachstum. Dadurch verschiebt sich der Ductus cervicalis kaudalwärts entlang dem Vorderrand des Muskulus sternocleidomastoideus. Tritt in diesem Augenblick nun eine Hemmung in der Entwicklung ein, so entsteht die laterale, angeborene Fistel. Deren Mündung muß, wie nun zu ersehen, am Vorderrand des vorgenannten Muskels liegen (Abb. 4). Geht die Entwicklung weiter, dann entsteht hier das mittlere Halsdreieck. Es verschwindet der Sinus cervicalis.

Die anfangs erwähnten Schlundtaschen haben für die Entstehung der seitlichen Halsfisteln keine Bedeutung. Sie gehen außer der ersten, welche die Tuba auditiva mit dem primären Tympanon bildet, zugrunde.

Die zweite, neuere Theorie von Wenglowski rechnet die seitlichen Halsfisteln dem Ductus thymopharyngeus zu. W. glaubt dies auf Grund seiner histologischen Studien gefunden zu haben. Die Thymus stülpt sich von der Mundbucht aus ein. Lagert sich dieselbe unter die Haut oder kommt eine Stauung oder Entzündung zustande, dann bildet sich nach Durchbruch dieser die laterale Fistel.

Wie schon erwähnt, sind beide Theorien heute anerkannt. Alle vorgenannten Vorgänge spielen sich im ersten Lebensmonat ab.

Die Entstehung des Ductus thyreoglossus, die für die Entstehung der mittleren Halsfistel verantwortlich zu machen ist, geschieht in derselben Entwicklungsphase des Embryos.

In der Mitte des Mundhöhlenbodens bildet sich eine kleine Einsenkung, die beim ausgewachsenen Menschen noch als sogenanntes Foramen coecum linguae zu erkennen ist. Das hier eingesenkte Plattenepithel vermehrt sich stark (Abb. 2). Die größer werdende Gewebsinsel, die spätere Schilddrüse, wächst bei dem oben erwähnten Längenwachstum kaudalwärts mit (Abb. 3 und 4), bleibt aber zunächst durch einen epithelialen Strang mit der Mundhöhle in Verbindung. Dieser Strang, der Ductus thyreoglossus, verschwindet normalerweise am Ende des ersten Monats. Es können Reste dieses Ganges oder der ganze Gang mit kleinen Drüsengewebsresten bestehen bleiben, durch die es zu den späteren Halsfisteln kommt. Nach Exstirpation dieser Fistel kann man mikroskopisch noch oft Reste dieser Drüsen nachweisen.

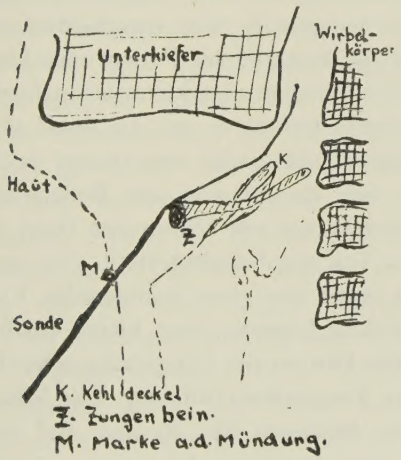

Abb. 5

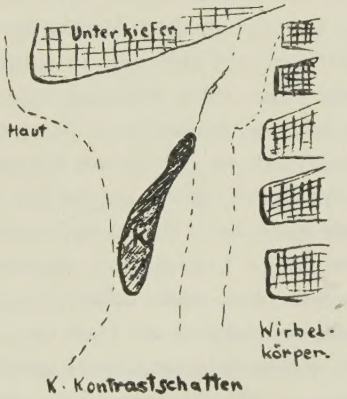

Abb. 6

Die Lage der lateralen Fisteln ist (Abb. 6 und 7), wie jetzt ohne weiteres ersichtlich, am medialen Rand des Muskulus sternocleidomastoideus. Ihr Verlauf geht vom vorderen Halsdreieck, wo sich die Mündung befindet, durch das Platysma parallel zu dem Muskel zum großen Zungenbeinhorn, dann weiter zwischen Carotis externa und interna in die seitliche Pharynxwand.

Histologisch kann man eine bindegewebige Wand, die oberflächenwärts mit Plattenepithel und pharynxwärts mit Zylinder- oder Flimmerepithel ausgekleidet ist, feststellen.

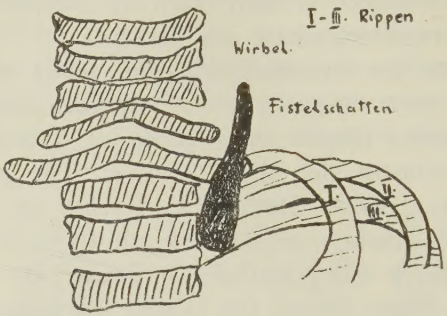

Abb. 7

Meist sind diese Fisteln schon bei der Geburt vorhanden. Manchmal enden aber derartige Gänge auch blind und kommen erst zur Entdeckung dadurch, daß in dem Blindsack durch Sekretstauung Cystenbildung oder eine Entzündung auftritt, deren klinische Symptome die Aufmerksamkeit von Patient und Arzt auf sich lenken. Dieses klinische Bild kann demgemäß sehr verschieden sein.

In einer großen Anzahl der Fälle bemerkt der Patient eine kleine Oeffnung am Hals, die in einigen Abständen eine klare, leichtflüssige oder zähe, trübe Flüssigkeit entleert. Drückt er auf die dabei meist bestehende Schwellung, dann entleert sich mehr von diesem Sekret. Sonst hat er oft keine Klagen und kommt erst zur Behandlung, wenn durch diesen dauernden Sekretstrom ein Ekzem der Haut sich entwickelt hat. Bei einem andern Teil der Kranken stellt sich, nachdem lange Lebensjahre niemand etwas von einer bestehenden Fistel gemerkt hat, ohne erkennbare äußere Ursache, eine kleine entzündliche Schwellung am Hals ein. Die Drüsen der Umgebung schwellen an. Es besteht manchmal geringe Temperaturerhöhung. Die Schwellung ist druckempfindlich. Beim Bewegen des Kopfes und beim Schlucken verspürt der Kranke einen Schmerz. In späteren Stadien bricht diese Entzündung nach außen durch. Es kommt zu einem ständigen Eiterfluß oder schubweisen Auftreten von Eiterung aus der weiter bestehenden Fistel. Es besteht die Möglichkeit, daß im Laufe der Zeit die Entzündung zurück geht und die Fistel als feine Sekretfistel bestehen bleibt.

Bei nach dem Rachen zu durchbrechenden Fisteln hält man den ausfließenden Eiter, der sich tropfenweise entleert, oft als mit

einer Tonsillitis zusammenhängend. Nach Entfernung der Mandel erkennt man dann die eigentliche Ursache. Diese Verwechslung ist leicht möglich, da die Fistel am oberen Pol der Mandel oder am Uebergang zur Rachenwand münden kann. Außerdem beteiligt sich die Mandel leicht bei bestehenden Entzündungen, die vom Fistelgang ausgehen, d. h. sie wird gerötet, geschwollen und entleert auf Druck Eiter. Eine Beteiligung der Halsdrüsen ist ebenfalls beobachtet worden.

An dieser Stelle sei auf den Fall von Stupka verwiesen, über den später noch berichtet wird. Auch an unserer Klinik liegt eine ähnliche Beobachtung vor.

Im November 1937 wurde bei einem zwei Monate alten Kind eine blasige Vorwölbung an der Gaumenmandel links festgestellt. Das Kind war gut entwickelt, konnte gut schlucken und ist auch zur Zeit noch nicht krank gewesen. Es wurde zur Beurteilung unserer Klinik überwiesen. Die Eltern sind gesund. Der Allgemeinbefund des Kindes war ohne Besonderheit. Am Hals äußerlich ebenfalls keine krankhaften Veränderungen. Im Mund fand sich oberhalb und hinter der linken Mandel am Uebergang zur seitlichen Pharynxwand eine pralle, glatte, graubläuliche, durchscheinende, kirschgroße, cystenartige Vorwölbung. Es wurde zunächst für eine Cyste der Gaumentonsille gehalten. Deshalb sollte dieselbe entfernt werden. Als das Kind zur Operation kam, war die Cyste verschwunden. Es wurde deshalb ohne Eingriff wieder nach Hause geschickt. Mit Wahrscheinlichkeit ist anzunehmen, daß es sich hier um eine aus einer unvollständigen lateralen Fistel entstandene Cyste des Kiemengangs gehandelt hat. Mit einer Wiederkehr der Cyste war deshalb zu rechnen und in der Tat bildete sie sich nach einigen Monaten von neuem.

Wie man aus letztgenanntem ersieht, bietet diese Erkrankung oft differentialdiagnostische Schwierigkeiten. Bei dem äußeren Durchbruch kann man leicht nach oben angeführtem klinischen Bild an einen spezifischen Drüsenabszeß denken. Tiefer gelegene Abszesse können als Divertikel bei praller Füllung angesehen werden. Bei Cystenbildung besteht eine Verwechslungsmöglichkeit mit irgendwelchen anderen gutartigen Geschwülsten.

Die Häufigkeit des Vorkommens wird in der Literatur selten erwähnt, doch gibt Suermond an, daß sie bei Frauen dreimal mehr als bei Männern vorkommen. Weiter hat er festgestellt, daß rechtsseitige mehr als linksseitige Fisteln vorkommen und daß doppelseitige eine ausgesprochene Seltenheit sind.

Auch die Frage, ob sich die Anlage zu dieser Mißbildung vererbt, ist selten bearbeitet. Suermond bejaht dieses. Aus den Familienanamnesen der von uns untersuchten und behandelten Fälle sind in dieser Richtung keine positiven Schlüsse zu ziehen.

Die medialen Fisteln liegen zwischen der Schilddrüse und dem Foramen coecum, ihre äußere Mündung zwischen Jugulum sterni und dem Zungenbein in der Medianlinie. Bei der Geburt sind sie ohne jede klinischen Erscheinungen als inkomplete vorhanden. Sie machen erst bei Durchbruch nach außen sich bemerkbar. Meist sondern sie ein klares Sekret ab. Im übrigen sind die klinischen Erscheinungen wie bei den lateralen sehr mannigfaltig und es gilt für sie das oben gesagte.

Auch ohne daß eine geschlossene oder offene Fistel stärkere Entzündungserscheinungen oder Störungen im Bereich ihrer Lage macht, wird meistens schon die andauernde, wenn auch geringgradige Sekretion den Patienten zum Arzt führen.

Im Hinblick auf Art und Entstehung der Fisteln wird die Behandlung im allgemeinen eine chirurgische sein müssen. Im Schrifttum der letzten beiden Jahrzehnte findet man vor allem drei Methoden der Behandlung dieser Fisteln.

Die gebräuchlichste und sicher noch radikalste und aussichtsreichste in Bezug auf eine endgültige Heilung, ist die Totalexstirpation des Fistelganges. Die Ausführung dieses Eingriffs hat erst Aussicht auf Erfolg, wenn der Verlauf der Fistel restlos klargestellt ist. Es gibt zwei Methoden, sich darüber ein Bild zu verschaffen. Man kann die Fistel sondieren und dann eine Röntgenaufnahme machen und man kann ein Kontrastmittel in die Fistel einspritzen und dann wie oben verfahren. In der Literatur sind als Kontrastmittel Lipiodol, Jodipin, Uroselektan und Umbrenal angegeben. Die beiden beigefügten Skizzen sollen das Ergebnis dieser Röntgenaufnahmen zeigen (Abb. 5 und 6).

Der Eingriff selbst wird in Lokalanaesthesie ausgeführt, wenigstens waren unsere Patienten alle in einem Alter (9—23 Jahre), in dem ihnen ein derartiger Eingriff zugemutet werden konnte. Es empfiehlt sich, trotz vorheriger Röntgenaufnahme in mehreren Ebenen, bei Beginn der Operation eine Sonde einzuführen und den Fistelgang oder das Epithel desselben mit einer vorher eingebrachten Farbstofflösung zu färben. An der hiesigen Klinik wird mit einer 5%igen Methylenblaulösung gefärbt. Koleszâr beschreibt einen Fall, bei dem er die Fistel vor der Operation zu dem gleichen

Zweck mit Tusche gefüllt hat. Die Färbung hat den Vorteil, daß man in der Operationswunde den Gang mit allen seinen Verzweigungen gut erkennt und keine Reste, die ja wieder zu Recidiven führen würden, stehen läßt. Man beginnt dann im allgemeinen mit einem ovalären Bogenschnitt um die Mündung und spaltet die Halshaut entlang dem Sondenverlauf. Bei den medialen Fisteln wird meistens von einem Querschnitt, ähnlich dem Kocherschen Kragenschnitt ausgegangen. Man löst dann den Gang, bis zum Ende verfolgend, stumpf aus seiner Umgebung. Es folgt, wenn keine wesentliche Entzündung besteht, primärer Verschluß der Wunde. Die Nachbehandlung erfolgt nach den Gesetzen der allgemeinen Wundbehandlung.

Von solchermaßen behandelten Fällen kann man fast aus allen Kliniken und größeren Krankenhäusern der Welt lesen. Ich will hier nur einige der größeren Arbeiten aus der Literatur erwähnen.

Es beschreibt Scappanos 21 Fälle, die operativ behandelt sind und bei denen bis zum Tage der Arbeit noch kein Recidiv aufgetreten ist. Seine Operationsmethode ist ähnlich der unseren. Er präpariert bei der medialen Fistel den Lappen bis zum Zungenbein. Ist die Fistel, was häufig vorkommt, mit dem Zungenbein verwachsen, so schiebt er dieselbe mit einem Raspatorium ab.

Weiter berichten Kravčenko über 3, Zöllner über 6, Jarvis über 8, Raspopov über 3 und Egüés über 23 Fälle von kongenitalen Halsfisteln, die nach Excision ohne Recidiv und ohne Komplikationen geblieben sind. Es folgen in langer Kette noch eine Menge von beschriebenen Einzelfällen mit nur gutem Ergebnis, was für die operative Methode spricht.

Eine jüngere Methode, die noch sehr wenig angewendet wird, zeitigt nach Angabe ihres Gründers Hofer gute Erfolge. H. hat sich drei sondenähnliche Elektroden konstruiert, mit denen er eine Elektrokoagulation des Fistelganges vornimmt. Er legt die Sonde in tiefer Allgemeinnarkose ein, da bei der völligen Entspannung der Weg am leichtesten zu finden sei. Für diese Methode sprechen ihre Einfachheit, das kosmetisch unzweifelhaft gute Ergebnis und die bis jetzt recidivfrei gebliebenen sieben Patienten, über die Hofer schon im Jahre 1929 berichtete. Es spricht weiter für diese Behandlung die geringe Reaktion des Patienten auf diesen Reiz und die Tatsache, daß Hofer auf diese Art sogar Halsfisteln ambulant entfernt hat. Nachteilig ist bei dieser Methode allerdings

die Unkontrollierbarkeit der Sondenlage in diesem von Gefäßen und Nerven stark durchsetzten Gebiet und die damit verbundene Gefahr einer eventuellen Schädigung an diesen. Frangenheim warnte schon zu Beginn vor der Gefährlichkeit, doch hat sich, soweit bisher bekannt, noch nichts ereignet, was für seine Befürchtungen spräche. Weiterhin müssen sehr hohe Ströme verwendet werden, die bei dem in der Methode nicht allzu geübten dann leicht Verbrennungen an Gefäßen und Nerven oder an der am Oberarm liegenden Elektrode hervorrufen können. Als drittes kommt noch hinzu, daß zum Legen der Sonde doch viel Uebung und Geschick gehört, wenn man wirklich den ganzen Fistelgang veröden will. All das zuletzt gesagte mag dazu beigetragen haben, daß sich diese Methode noch nicht so durchgesetzt hat, wie man es eigentlich nach den von Hofer berichteten günstigen Resultaten hätte erwarten sollen.

Und nun zur dritten Methode! Man füllt die Fistel nach vorheriger Spülung mit einem Präparat an, das eine Entzündung der Wand zur Folge hat. Dann kann es zum Verkleben und somit zum Ausheilen der Fistel kommen.

Stupka berichtet da über einen Fall: Eine 32jährige Frau hat an der rechten Halsseite eine mäßige Vorwölbung. Auf Druck darauf entleert sich auf der Höhe derselben aus einer kleinsten Oeffnung Eiter. Dieselbe Feststellung wird später am oberen Pol der rechten Mandel gemacht. Es handelte sich also um eine komplette seitliche Halsfistel. Die Patientin lehnte eine vorgeschlagene Operation ab. Daraufhin wurde mit Kochsalzlösung und $^1/_2$%iger Trypaflavinlösung in Abständen von einigen Tagen gespühlt. Kein Erfolg. Zur Darstellung wurde später eine Füllung mit 40%igem Jodipin gemacht. Daran anschließend entstand eine Schwellung und Rötung im Gebiet der Fistel und nach einer Woche war dieselbe völlig verschwunden. Die Patientin ist bis heute recidivfrei geblieben.

Raspopov hat sich mit der Frage der Aetzung beschäftigt und ist zu dem Ergebnis gekommen, daß man wohl manches Mal damit Erfolg hat, doch sei trotz allem die operative Methode die wertvollste.

R. Bergara und C. Bergara berichten über einen Fall, bei dem die Fistel nach Behandlung mit Morestinflüssigkeit abheilte. Weitere Versuche sind aber keine angestellt worden.

Heermann erklärte bei Diskussionsbemerkungen, daß er noch Versuche mit 40%igen Formalininjektionen anstelle. Er glaube in absehbarer Zeit über Erfolge berichten zu können.

Nun komme ich zu den vier Fällen aus unserer Marburger Klinik. Es handelt sich um drei unvollkommene seitliche Halsfisteln, von denen zwei sich links und eine sich rechts am Hals befanden. Der vierte Fall war eine vollkommene mittlere Fistel. Eine der seitlichen ist nicht zur Operation erschienen. Die mittlere Fistel war ein Recidiv.

Wie oben schon erwähnt, werden solche Fisteln erst im Laufe des Lebens festgestellt oder werden durch eine nach außen durchbrechende Entzündung erst dann zu kompletten und treten dann zu Tage. Ein Beweis dafür ist der Fall 3 und der Fall 4.

Mit 21 Jahren tritt bei der Patientin eine schmerzhafte Schwellung am Hals auf, die etwa zwei Jahre hindurch differentialdiagnostisch erhebliche Schwierigkeiten bereitet. Die regionalen Lymphdrüsen sind geschwollen und schmerzhaft. Man denkt immer wieder an einen spezifischen Prozeß, zumal mehrere Drüsen in der Umgebung beteiligt sind. Die bakteriologische Untersuchung des Eiters und der Tierversuch ergeben keinerlei Anhalt dafür. Es werden die Zähne genauestens untersucht. Später wird tonsillektomiert und die Mandel histologisch untersucht. Auch hier kein Anhalt für oben geäußerten Verdacht. Nach einigen Wochen kehrt die schmerzhafte Schwellung wieder. Jetzt erst tritt eine Fistelbildung auf, die zeitweise Eiter entleert. Erneute Eiteruntersuchung mit negativem Ergebnis. Nun wird erkannt, daß es sich um eine seitliche Halsfistel handelt. Bei dem vierten Fall machte sich das Bestehen der Halsfistel auch erst im Alter von 14 Jahren bemerkbar. Da bildete sich ein kleiner Abszeß am Hals. Im Anschluß daran blieb eine Fistel. Bei Fall 1 bemerkte Patient dieselbe erst im zweiten Lebensjahrzehnt. Sie sei damals ohne besondere Erscheinung gemacht zu haben aufgetreten. Der zweite Fall war eine Fistel, die seit Geburt bestand.

Die klinischen Erscheinungen sind bei allen Fällen fast dieselben gewesen. Es hat sich in der klinisch stillen Fistel Sekret gebildet, das ausgeflossen ist (Fall 2) oder es ist, ohne daß bisher eine äußere Oeffnung da war, ein kleiner Abszeß entstanden, mit allen den Erscheinungen und Beschwerden, die einen solchen kennzeichnen. Es erfolgte der Durchbruch nach außen und die Fistel blieb zurück. Es ist nicht erforderlich, daß die Fistel dauernd eitert

oder daß eine Entzündung bestehen bleibt. Im Laufe der Zeit kann es zu einer Verhaltung des Eiters kommen, sodaß dieser nur schubweise entleert wird. Die Entzündung kann abklingen und die Fistel dann nur noch ein wässriges oder schleimiges Sekret entleeren. Die vorgenannte Beobachtung machte sich ein Patient zunutze. Er strich sich morgens seine Fistel aus und war auf diese Weise den ganzen Tag von Sekretion befreit.

Die Behandlung vor der Operation war recht vielgestaltig, da oft die eigentliche Ursache nicht erkannt war. Verschiedentliche Punktionen wurden angestellt, Bestrahlungen angewendet, Aetzungen, Wärmebehandlung und sogar Exstirpation wurden versucht. Doch waren bei unseren Fällen alle diese Behandlungsmethoden ohne Erfolg. Vor allem haben wir keine Spontanheilung, ähnlich dem Fall Stupkas, gesehen, trotzdem doch jede Fistel wegen der Röntgenuntersuchung vorher mit Jodipin gefüllt wurde.

Alle Fälle außer Fall 3 wurden nach endgültiger Diagnosestellung durch Exstirpation der Fistel in Lokalanaesthesie behandelt. Es wurde bei den lateralen mit Längsschnitt auf der eingeführten Sonde und mit ovalärer Umschneidung der Mündung begonnen. Bei den medialen haben wir einen kleinen Querschnitt gemacht und den oberen Teil etwas hochpräpariert. Dann wurde der Gang bis zu seinem Ende stumpf ausgeschält. Primäre Naht und Verband beendete die Operation.

Alle Fälle heilten ohne Komplikationen ab. Eine Teilresektion des Zungenbeins war bei keinem Fall erforderlich, da sich die Fistel immer leicht von demselben lösen ließ.

Die Entlassung aus der Klinik konnte bei den einzelnen Patienten nach 7, 9 und 11 Tagen nach der Operation erfolgen. Sie waren natürlich in den ersten Tagen nach der Entlassung noch nicht voll arbeitsfähig.

Mikroskopisch haben wir bei den Präparaten unserer seitlichen angeborenen Halsfisteln in der Hauptsache Bindegewebe als Wandbestandteil gesehen. Dieses war mit mehrschichtigem Zylinderepithel oder mit Plattenepithel ausgekleidet. Auch Flimmerepithel fanden wir vor. Bei Fall 2 waren noch Reste einer tubulösen Drüse mit degenerierten, cystisch erweiterten Herden zu erkennen. In der Hauptsache war das Ganze mit Gewebe aus der Umgebung eingehüllt.

Bei der mittleren Fistel haben wir in der Wand einwandfrei Schilddrüsengewebe festgestellt.

Wir können also mit unseren Ergebnissen nur den zu Beginn der Arbeit angeführten Theorien beipflichten.

Zusammenfassend läßt sich sagen, daß die operative Methode auch nach unseren Erfahrungen günstige Resultate bezüglich recedivfreier Heilung ergibt. Damit soll jedoch der Wert der anderen Methoden, über deren Ausführung und Erfolge wir bisher keine Erfahrung besitzen, nicht bestritten werden. Die operative Methode dürfte aber, was auch von den Anhängern der Injektionsmethode zugegeben wird, die größte Sicherheit Rückfällen gegenüber bieten, sofern sie nur ausgiebig genug ausgeführt wird. Sie ist auch in jedem Fall anwendbar, während mit der Elektrokoagulation bei der lateralen Halsfistel wegen der Nähe der großen Gefäße doch immerhin Vorsicht geboten erscheint.

Krankengeschichten.

Fall 1: Eugen L., 20 Jahre, Maurer.

In der Familienvorgeschichte keine Besonderheiten. Hat selbst in den letzten Jahren viel an Mandelentzündung gelitten.

Der Allgemeinbefund zeigt nichts Erwähnenswertes.

Lokalbefund: Tonsillen etwas vergrößert. Hypertrophische Rachenmandeln.

Am Hals befindet sich li. von der Mittellinie etwa in der Höhe des Schildknorpels eine kleine, reizlose Fistelöffnung, aus der fadenziehendes, farbloses Sekret in geringer Menge herauskommt.

Behandlung: 16. 7. Adenotomie. 17. 7. Angina katarrhalis. 19. 7. Angina abgeklungen.

22. 7. Excision der Fistel (Prof. Uffenorde). Spaltung der Haut über der Fistel nach Einführung einer Sonde. Lösen des Fistelganges aus seiner Umgebung. Abtragen der vorderen Halsfascie (die Sonde gelangt in dem Fistelgang bis zum Zungenbein). Klammernaht, Verband.

26. 7. Verbandwechsel. Wunde sieht gut aus.

28. 7. Verband wird entfernt. Klammern entfernt.

29. 7. Narbe reizlos. Rachen abgeheilt. Entlassung.

Fall 2: Karl Sch., 9 Jahre.

Familienvorgeschichte ohne Besonderheit. Er selbst leidet seit der Geburt an der Fistel, aus der es angeblich in Abständen eitert.

Allgemeinbefund nichts Erwähnenswertes.

Lokalbefund: Ueber dem linken Sternoclaviculargelenk am Vorderrand des Sternocleidomastoideus etwa erbsengroßer, prallelastischer Tumor. Auf dessen Höhe befindet sich eine kleine Oeffnung. Mit der Sonde ist bis zum Zungenbeinhorn eine Fistel zu sondieren, aus der sich milchiges Sekret entleert.

8. 10. Röntgenaufnahmen nach Füllung mit Jodipin (Abb. 6 und 7). Fistel bis in die Gegend des Zungenbeins.

9. 10. Nach mehrmaliger Füllung mit Jodipin, Operation. Totalexstirpation der Fistel in Lokalanaesthesie (Schütz). Nach Anaesthesie des vorderen Halsdreiecks, Schnittführung entlang des Vorderrandes des M. sternocleidomastoideus, vom schmalen Ansatz bis in die Höhe des Unterkieferwinkels. Nach Füllung der Fistel mit Novocain wird die Oeffnung mit einer Klemme verschlossen. Dadurch läßt sich die Fistel leicht stumpf bis zum Zungenbein lösen. Sie verläuft hier dicht über der Vena thyreoidea und dem N. laryngeus sup. in die Tiefe auf den Knochen. Makroskopisch läßt sich an dem exstirpierten Fistelgang aus dem kranialen Ende keine Flüssigkeit herauspressen, sodaß mit einer totalen Exstirpation zu rechnen ist. Klammernaht. Verband.

15. 10. Klammern entfernt.

20. 10. Reizlose Heilung pp. Nach Hause entlassen.

Fall 3: Irene I., 23 Jahre.

Familienanamnese ohne Besonderheit.

Klagt selbst seit 2 Jahren über schmerzhafte Drüsenschwellung an der re. Halsseite. 1930 punktiert. Eiter entleert. Vom Hausarzt mit Wärme behandelt. Fühlt sich matt, schwitzt leicht, kann nicht gut schlafen. Hat in letzter Zeit 12 Pfund abgenommen. Appetit mäßig. 1929 Eiweiß im Urin gehabt. 1932 Ischias. Damals sind die Drüsen dicker gewesen. Unter Wärmebehandlung zurückgegangen. Erneute Untersuchung des Eiters nach Punktion ergab keinen Anhalt für spez. Prozeß. Wurde dann bestrahlt. Dann hierher überwiesen.

Allgemeinbefund ohne Besonderheit.

Lokalbefund: Hinter Kieferwinkel re. empfindliche Drüsen, abgegrenzt. Keine Phlegmone, ziemlich derb. Auch darunter an der ganzen Vena jugularis empfindliche Drüsen. Hierauf Haut gerötet, z. T. empfindlich. Drüsen etwas periadenitisch. Tonsillektomie wegen Annahme einer tuberkulösen Veränderung. Glatter Verlauf der Operation. Kein Fieber, keine Blutung, keine Beschwerden, Entlassung.

28. 5. Wieder Schwellung und Rötung der Drüse am Hals. Punktion ergibt zähen Eiter. Histologische Untersuchung der Gaumentonsille: Tbc. neg.

31. 7. Hat jetzt eine Fistelbildung, aus der sich zeitweise Eiter entleert.

Es handelt sich um eine seitl. inkomplette Halsfistel. Operation wird vorgeschlagen, jedoch abgelehnt.

Fall 4: Ernst B., 19 Jahre, Handlungsgehilfe.

Keine Besonderheiten in Familienvorgeschichte und eigener Vorgeschichte.

Vor 2 Jahren bildete sich ein kleines Geschwür am Hals in der Mitte knapp oberhalb des Kehlkopfes. Der Hausarzt ätzte die

Wunde, die daraufhin zuheilte. Nach 3 Monaten erneuter Beginn. Im Nov. 1937 operiert. Nach kurzer Zeit begann sie wieder zu eitern. Aufnahme in die Marburger Klinik.

Allgemeinbefund: Nichts Erwähnenswertes.

Lokalbefund: In Höhe des Zungenbeines etwa 4 cm lange Narbe, querverlaufend, gerötet. 1 cm rechts der Kehlkopfmitte entleert sich aus einer Fistel Sekret.

18. 1. Jodipinfüllung der Fistel. Röntgenaufnahme.

20. 1. Extirpation der medialen Halsfistel in Lokalanaesthesie (Prof. Uffenorde). Nach Umspritzung, oberflächlich und tiefer um das Ductusgebiet, wird von einem Querschnitt um die Fistel herum die von derbem Schwartengewebe umgebene Cyste vom Schilddrüsengang herauspräpariert, nachdem eine Sonde eingeschoben war. Dabei werden auch Teile der Muskulatur mit entfernt. Da eine vollständige Entfernung erreicht scheint, primäre Naht, Verband.

24. 1. Verbandwechsel. Wundheilung gut.

26. 1. Klammern entfernt.

29. 1. Entlassung.

Nachuntersuchung: 11. 3. Operationsnarbe am Hals vollkommen reizlos, wenig verschieblich, in der Mitte mit dem Zungenbein verwachsen.

Herrn Prof. Dr. Uffenorde möchte ich an dieser Stelle für die gütige Ueberlassung des Themas und die freundliche Unterstützung meinen ergebensten Dank aussprechen.

Literatur.

1. Clara: Entwicklungsgeschichte des Menschen.
2. Kaufmann: Spez. pathol. Anatomie, Band 1, 1931.
3. Denker-Kahle: Handbuch der Hals-, Nasen-, Ohrenheilkunde, 1929, Band 9.
4. Blaesen: Dtsch. Ztschr. f. Chir. Nr. 167, S. 60.
5. Erdheim: Arch. f. klin. Chir. Nr. 85, S. 212.
6. Hildebrand: Arch. f. klin. Chir. Nr. 49, S. 167.
7. König: Arch. f. klin. Chir. Nr. 51, S. 578.
8. Matti: Arch. f. klin. Chir. Nr. 95, S. 112.
9. Schlange: Arch. f. klin. Chir. Nr. 46, S. 310, Nr. 100, S. 789.
10. Groß: Zentr. Bl. f. Chir. 1926, Nr. 33, S. 2076.
11. v. Hacker: Zentr. Bl. f. Chir. 1897, Nr. 41, S. 1073.
12. Wenglowski: Zentr. Bl. f. Chir. 1908, Nr. 14, S. 426, Nr. 10, S. 289.
13. Härtel: Zeitschr. f. ärztl. Fortb., Nr. 19, S. 614.
14. v. Kostaniecki und Milecki: Virchows Arch. 1890, Nr. 120, S. 385.
15. Richard: Beitr. z. klin. Chir. 1889, Nr. 3, S. 164.

Dem Zentralblatt für Hals-, Nasen-, Ohrenheilkunde wurden entnommen:

16. Gignoux: 1938, S. 558.
17. De Gaetano: 1938, S. 77.
18. Suermond: 1937, S. 636.
19. Kereckes: 1937, S. 495.
20. v. Eicken: 1936, S. 333.
21. Scappanos: 1936, S. 4.
22. Nishimura: 1936, S. 182.
23. Okuchi: 1936, S. 667.
24. Galli: 1936, S. 601.
25. Vida: 1936, S. 109.
26. Koleszár: 1935, S. 413.
27. Wessely: 1934, S. 758.
28. Jaques et Grimaud: 1934, S. 415.
29. Stupka: 1934, S. 722.
30. Kravčenko: 1934, S. 335.
31. Zöllner: 1933, S. 84.
32. R. Bergara u. C. Bergara: 1933, S. 652.
33. Hein: 1932, S. 71.
34. Hlavaček: 1932, S. 384.
35. Jelinek: 1932, S. 555.
36. Brand: 1932, S. 427.

37. Birjukov: 1931, S. 743.
38. Hofer: 1929, S. 45 u. 1930, S. 70.
39. Frangenheim: 1930, S. 823.
40. Raspopov: 1930, S. 345 u. 1929, S. 208.
41. Barajas y de Vilches: 1930, S. 535.
42. Egüés: 1930, S. 295.
43. Santoro: 1930, S. 8.
44. Spiro u. Pragier: 1929, S. 3.
45. De Marchi: 1929, S. 636.
46. Klaus: 1937, S. 185.

Lebenslauf.

Ich heiße Kurt, Friedrich, Hermann Weise, und wurde am 6. 5. 1912 zu Frankfurt am Main als Sohn des Oberlehrers Dr. phil. Ludwig Weise und seiner Ehefrau Martha, geb. Karg, geboren. Ostern 1918 trat ich in die Vorschule der Oberrealschule a. St. zu Offenbach am Main ein. An dieser Schule bestand ich Ostern 1931 die Reifeprüfung. Von diesem Zeitpunkt an begann mein Studium der Medizin an der Universität Gießen. Im Herbst 1934 trat ich bei der Wehrmacht als Fahnenjunker (im San.-Korps) ein und diente 6 Monate bei der 1./I. R. 15, in Gießen. Während dieser Zeit hörte ich an der dortigen Universität. Ostern 1935 wurde ich zur Militärärztlichen Akademie nach Berlin versetzt und hatte dort an den Universitätskliniken bis zum Staatsexamen belegt. Als Sonderkolleg hörte ich dort mit mehreren Kameraden zahnärztliche Chirurgie mit praktischen Uebungen. Am 28. 10. 36 bestand ich mein Staatsexamen an der dortigen Universität mit „gut". Danach war ich als Unterarzt zur Ableistung meines praktischen Jahres im Standortlazarett Kassel. Anschließend verblieb ich noch bis 1. 5. 38 als Ass.-Arzt auf den verschiedenen Abteilungen und machte nebenbei truppenärztlichen Dienst. Von dort wurde ich zum Lagerlazarett Ohrdruf in Thüringen versetzt, wo ich seitdem leit. Arzt der Inneren Abteilung bin.

Meine Lehrer waren:

in Gießen: Becher, Behaghel, Bothe, Bürker, Büttner, Dietrich, Feulgen, Fischer, Henneberg, Herzog, Küster, Rossenbeck, Schmidt, Schuhmacher und Weitz;

in Würzburg: Gauß, Hagemann, König, Knorr, Schiek, Schmidt und Schröder;

in Berlin: Axhausen, Baetzner, von Bergmann, Bessau, Bonhoeffer, von Domarus, von Eicken, Franz, Frieboes, Gocht, Hamperl, Heubner, Kopsch, Lenz, Magnus, Meesmann, Müller-Heß, Rößle, Sauerbruch, Schürmann, Siebeck, Stoeckel, Wagner und Zeiß.